







ДІАГНОСТИКА, ТЕРАПІЯ, ВНУТРІШНІ ХВОРОБИ ТА КЛІНІЧНА БІОХІМІЯ

УДК 636.4.09:615.918:616.36/.61:661.155.3

**Вплив кормової добавки Харуфікс+
на морфофункціональний стан печінки
та нирок у свиней за мікотоксикозу****Вовкотруб Н.В.¹ , Мельник А.Ю.¹ , Чуб О.В.¹ ,
Піддубняк О.В.¹ , Тишківський М.Я.¹ , Андрійчук А.В.² **¹ Білоцерківський національний аграрний університет, Біла Церква, Україна² Центр медичних наук Університету штату Луїзіана (Louisiana State University Health Sciences Center), Луїзіана, США

E-mail: vona76@ukr.net



Вовкотруб Н.В., Мельник А.Ю., Чуб О.В., Піддубняк О.В., Тишківський М.Я., Андрійчук А.В. Вплив кормової добавки Харуфікс+ на морфофункціональний стан печінки та нирок у свиней за мікотоксикозу. Науковий вісник ветеринарної медицини, 2026. № 1. С. 28–39.

Vovkotrub N., Melnyk A., Chub O., Pid-dubnyak O., Tyshkivsky M., Andriyчук A. Effect of the feed additive Harufix+ on the liver and kidneys' morpho-functional status in pigs with mycotoxicosis. *Nauk. visn. vet. med.*, 2026. № 1. PP. 28–39.

Рукопис отримано: 10.03.2026 р.

Прийнято: 24.03.2026 р.

Затверджено до друку: 19.05.2026 р.

Doi: 10.33245/2310-4902-2026-204-1-28-39

ISSN 2310-4902

У статті представлено результати комплексного дослідження гепатопротекторної та нефропротекторної ефективності кормової добавки Харуфікс+ за умов асоційованого експериментального мікотоксикозу в поросят після відлучення. Проблема поєднаного впливу мікотоксинів є надзвичайно актуальною, оскільки вона спричиняє глибокі деструктивні зміни в органах, що підтверджено проведеним аналізом. Внаслідок токсикобіологічної дії асоціації мікотоксинів (Т-2 токсин у концентрації 0,1 мг/кг, фумонізін В1 – 0,5 мг/кг, вомітоксин (ДОН) – 0,1 мг/кг, пеніцилова кислота – 1 мг/кг) у поросят розвивався комплексний патологічний процес. Встановлено, що споживання контамінованого корму без застосування детоксиканта призводить до розвитку гострої застійної гіперемії, білкової зернистої дистрофії гепатоцитів, каріорексису та нерівномірної інфільтрації паренхіми печінки клітинами запалення. У окремих тварин зафіксовано ознаки початкового етапу атрофічного цирозу з формуванням несправжніх часточок. Гістологічні деструкції корелювали з біохімічними змінами крові: відмічено вірогідне зростання активності АлАТ до 1,98 ммоль/(год×л), що свідчить про руйнування цитозольних структур клітин, а також порушення ліпідного профілю (підвищення рівня холестеролу та триацилгліцеролів). Нефротоксична дія проявилася зниженням фільтраційної здатності нефронів, що підтверджувалося підвищенням вмісту сечовини та креатиніну в сироватці крові поросят третьої групи.

Доведено, що включення до раціону добавки Харуфікс+ дозволяє зберегти оптимальну гістоархітектоніку печінки: проглядається чітка радіальна будова часточок, а цитоплазма гепатоцитів має інтенсивне базофільне насичення. Застосування препарату забезпечило зниження активності АлАТ на 10,6 % порівняно з групою без детоксиканта, що вказує на стабілізацію клітинних мембран. Особливу увагу приділено здатності Харуфіксу+ оптимізувати білоксинтезувальну функцію гепатоцитів, що відобразилося у вірогідному зростанні рівня загального білка (до 56,2 г/л) та альбумінів. Показники ліпідного обміну в групі із застосуванням добавки були стабільнішими, а функціональний стан нирок залишався в межах норми, що свідчить про виражений нефропротекторний

ефект. Зроблено висновок, що Харуфікс+ ефективно перешкоджає проникненню мікотоксинів із травного каналу в кров, нівелює їх цитотоксичний вплив та сприяє підтримці метаболічного гомеостазу в організмі поросят. Наукова новизна результатів полягає у підтвердженні комплексного захисного впливу добавки на основі органічних маннанолігосахаридів на структуру та функцію внутрішніх органів за умов мультитоксикозу.

Ключові слова: поросята, асоційований мікотоксикоз, печінка, нирки, гепатотоксична дія, нефропротекторний вплив, гістологічні зміни, біохімічні показники крові, детоксикація.

Постановка проблеми та аналіз останніх досліджень. У результаті глобальних змін клімату мікотоксигенні мікроскопічні гриби досить стрімко поширюються, створюючи серйозні ризики для здоров'я як свійських тварин, так і людей, спричиняючи значні економічні втрати [1]. Основними продуцентами мікотоксинів є мікроскопічні гриби родів *Aspergillus*, *Fusarium* і *Penicillium*. Їхні високотоксичні вторинні метаболіти – мікотоксини, мають канцерогенні, мутагенні, тератогенні, нейротоксичні, гепатотоксичні, нефротоксичні властивості, а також впливають на імунну та ендокринну системи [2, 3].

За оцінками ФАО, близько 25 % світових сільськогосподарських культур та 20 % у Європейському Союзі забруднені мікотоксинами [4–6]. Із 300–400 відомих мікотоксинів афлатоксин (AF) і дезоксиніваленол (DON) є двома найбільш поширеними та шкідливими для кормової і тваринницької галузей [7]. Згідно з дослідженнями NC Cooperative Extension Service, 17 % зразків кукурудзи містили понад 20 мкг/кг AF, а понад 60 % – DON [8, 9]. Свині належать до більш чутливих видів тварин до обох цих токсинів. Через високу контамінацію кукурудзи мікотоксинами свині часто споживають зерно з рівнями AF або DON, що перевищують допустимі норми FDA (США) – 20–200 мкг/кг для AF і рекомендований рівень 1000 мкг/кг для DON [10]. Ці мікотоксини можуть знижувати приріст маси тіла, спричиняти порушення функцій імунної системи або ураження органів [11–14]. Хоча гриби, що продукують AF і DON, розвиваються за різних умов навколишнього середовища (що робить одночасне забруднення зерна малоймовірним), під час переробки кормів можливе змішування різних партій зерна, забруднених окремими мікотоксинами [15]. Таке співзабруднення може призводити до синергічного посилення негативного впливу на тварин [16]. У результаті свині можуть споживати корми, одночасно забруднені кількома мікотоксинами.

Серед свійських тварин свині є найбільш чутливими до впливу охратоксину А (ОТА), що проявляє нефротоксичну дію [17]. Нирки та печінка є особливо чутливими до дії мікотоксинів, а будь-які порушення у функціонуванні цих органів негативно впливають на загальний стан здоров'я тварин і, відповідно, на продуктивність м'ясного виробництва [18].

Одним із методів зниження шкідливого впливу мікотоксинів є використання кормових добавок, які діють як зв'язувальні агенти. Вони можуть зменшити навантаження мікотоксинів на шлунково-кишковий тракт тварин. Зв'язувачі мікотоксинів класифікують на неорганічні (глини, активоване вугілля) та органічні (клітинні стінки дріжджів та мікроіонізовані волокна). Адсорбція мікотоксинів відбувається завдяки хімічній взаємодії, де катіонообмінна здатність включає різні типи зв'язків (іон-диполь, сили Ван-дер-Ваальса або водневі зв'язки); фізичним характеристикам – розмір пор або структура й форма мікотоксинів. За даними A. Kihal зі співавт. [19], адсорбційна здатність щодо мікотоксинів становила 83 % для активованого вугілля, 76 % – монтморилоніту, 62 % – бентоніту, 55 % – гідратованого алюмосилікату натрію і кальцію, 52 % – сепіоліту, 52 % – кліноптилоліту та 44 % – для клітинної стінки дріжджів. Щодо виду мікотоксинів, то адсорбуюча дія біндерів для афлатоксину була на рівні 76 %, для фумонізину – 50, охратоксину – 42, зеараленону – 48, вомітоксину – 35, для Т-2-токсину – 27 %. Згідно з даними дослідників, на адсорбційну здатність біндерів впливає величина рН. При цьому слід враховувати потенційну адсорбцію деяких есенціальних поживних речовин, включаючи амінокислоти та вітаміни.

Іншим адсорбентом, який використовується у тваринництві, є діатоміт (діатомова земля) – осадова порода, утворена зі скелетів діатомових водоростей, що містить кремнезем, натрій, магній, ферум й інші мікроелементи [20]. Завдяки своїм властивостям діатоміт,

зазвичай, використовують як протизлежувальний фактор у процесі виробництва кормів.

Дріжджі також є корисними за наявності мікотоксинів. Сухі пивні дріжджі зберігають частину ферментативної та адсорбційної здатності клітин [21]. Вони можуть адсорбувати мікотоксини, оскільки їхня клітинна стінка містить полісахариди, ліпіди та білки з адсорбційними центрами, які зв'язують мікотоксини за допомогою водневих, іонних або гідрофобних зв'язків [22]. Компоненти клітинної стінки дріжджів особливо ефективні від таких мікотоксинів як DON, зеараленон і охратоксин [23].

Іншим видом дріжджової добавки є дріжджова культура – висушений ферментований продукт, що містить невелику кількість живих дріжджів і метаболітів, які синтезуються під час ферментації [21]. Дріжджова культура діє переважно як пробіотик, стимулюючи імунну систему та оптимізуючи стан кишечника, що зменшує негативний вплив мікотоксинів.

Отже, проаналізовані наукові дослідження свідчать, що кормові добавки, особливо органічного походження, діють не лише як місцеві біндери мікотоксинів, а й проявляють системну стимулювальну дію на функцію різних органів і тканин.

Мета дослідження – проаналізувати зміни показників морфофункціонального стану печінки та нирок у поросят під впливом кормової добавки органічного походження Харуфікс+ за розвитку асоційованого мікотоксикозу.

Матеріал і методи дослідження. Для досягнення поставленої мети за принципом аналогів сформували чотири групи відлучених поросят по 10 тварин у кожній (30–40-добового віку, із масою тіла 10–13 кг), що належали господарству в Київській області, яке спеціалізується на вирощуванні свиней породи велика біла. Умови утримання, годівлі та напування тварин відповідали чинним ветеринарно-санітарним вимогам. Результати попереднього дослідження корму на наявність мікроміцетів і мікотоксинів були негативними. Це дослідження є частиною науково-дослідної роботи в межах ініціативної тематики «Хіміко-токсикологічний моніторинг та експериментальне обґрунтування лікувально-профілактичних заходів за отруєнь сільськогосподарських тварин і птиці» (Державний реєстраційний номер: 0123U104520). Перед початком експериментальних досліджень було отримано схвалення Етичного комітету Білоцерківського НАУ (висновок 20/21, протокол № 21 від 28.08.2025 р.).

Експериментальні дослідження проводили із дотриманням вимог Закону України № 3447–IV від 21.02.06 р. “Про захист тварин від жорстокого поводження” та відповідно до основних принципів “Європейської конвенції із захисту хребетних тварин, що використовуються для експериментальних та наукових цілей” (Страсбург, 1986), декларації “Про гуманне ставлення до тварин” (Гельсінкі, 2000) і Національного конгресу з біоетики “Загальні етичні принципи експериментів на тваринах” (Київ, 2001).

Поросята першої групи отримували комбікорм із кормовою добавкою Харуфікс+ із розрахунку 1 кг/т. Поросятам другої групи згодовували корм, який містив Т-2 токсин – 0,1 мг/кг, фумонізін В1 – 0,5 мг/кг, вомітоксин – 0,1 мг/кг та пеніцилову кислоту – 1 мг/кг. Для отримання Т-2 токсину використовували *Fusarium sporotrichiella* (штам 2м), для решти мікотоксинів – ізоляти мікроміцетів, виділені на кафедрі мікробіології та вірусології Білоцерківського НАУ. До раціону тварин третьої групи входив комплекс мікотоксинів і антитоксична кормова добавка Харуфікс+ у дозі 1 кг/т, поросятам четвертої (контрольної) групи згодовували корм без мікотоксинів.

Кормова добавка Харуфікс+ являє собою комплексний адсорбуючий засіб на основі алюмосилікатів (75±2 %), каолінітів – 15±0,2 %, маннанолігосахаридів і бета-глюкану інактивованих дріжджових клітин *Saccharomyces cerevisiae* (10±0,2 %).

Дослід тривав 14 діб. На 15 добу експерименту проводили забій тварин згідно з технологічним регламентом підприємства та відповідно до “Європейської конвенції із захисту хребетних тварин, що використовуються для експериментальних та наукових цілей” (Страсбург, 1986), із подальшим розтином та макроскопічною оцінкою стану внутрішніх органів. Для гістологічного дослідження відбирали зразки печінки та нирок, які фіксували у 10–12 % водному розчині нейтрального формаліну з наступною заливкою у парафін. Гістологічні зрізи товщиною до 10 мкм виготовляли на санному мікротомі МС-2. Для дослідження морфології клітин і тканин зрізи після їх депарафінації фарбували гематоксином та еозином. Якісні характеристики тканинних компонентів визначали за допомогою світлового мікроскопа Біолам-Ломо (ок. 10, об. 8; ок. 10, об. 40) з фотографуванням вмонтованою цифровою камерою САМ V200.

Біохімічне дослідження зразків крові поросят проводили з метою оцінки рівнів загального протеїну, альбумінів, сечовини,

креатиніну, загальних ліпідів, холестеролу, триацилгліцеролів, активності АсАТ і АлАТ. Кров для дослідження відбирали із орбітального венозного синуса у вакуумні пробірки з гелем та активатором згортання. У сироватці крові вміст загального протеїну визначали біуретовою реакцією, альбумінів – з бромкрезоловим зеленим (ТУ У 24.4-24607793-019-2003, реєстр. свідоцтво № 2217/2003), сечовини – за реакцією з уреазою, креатиніну – за кінетичною реакцією Яффе, загального холестеролу – в реакції з 4-амінофеназоном, активність аспарагінової та аланінової амінотрансфераз – кінетичним методом (ТУ У 24.4-24607793-017-2003, реєстр. свідоцтво № 2216/2003). Перераховані методики виконували з використанням реактивів НВО «Філісіт-Діагностика» на напівавтоматичному біохімічному аналізаторі Stat Fax 1904+ (серійний номер 1904-5040). Статистичну обробку результатів проводили за допомогою програми Statistica 10 (StatSoft Inc., США). Відмінності вважалися статистично значущими за $p < 0,05$.

Результати дослідження та обговорення. Під час аналізу гістологічних змін у печінці поросят, які упродовж 14 діб отримували корм із мікотоксинами, по всій структурі органа було виявлено розширені судини, в більшості яких знаходились еритроцити у вигляді гомогенної рожевої маси. Міжбалкові капіляри містили формені елементи крові, що свідчило про розвиток гострої застійної гіперемії (рис. 1). При цьому виявляли гепатоцити різних розмірів із мутною, зернистою цитоплазмою та збільшеними ядрами. Деякі клітини печінки мали ознаки каріорексису й каріолізису, місцями спостерігали виражену

дископлексацію часточкових балок. Такі зміни притаманні різним стадіям білкової зернистої дистрофії. Паренхіма печінки була інфільтрована клітинами запалення: між гепатоцитами виявляли сегментоядерні нейтрофіли, моноцити, базофіли та лімфоцити. Клітинна інфільтрація органа була нерівномірною (рис. 2). Описані ознаки свідчили про перебіг запального процесу в печінці поросят, які зазнали асоційованого впливу мікотоксинів.

Водночас, у частини поросят спостерігали зміни, характерні для початкового етапу застійного (атрофічного) цирозу та хронічної застійної гіперемії, що, ймовірно, пояснюється різним станом їхніх компенсаторних механізмів. У печінці тварин виявляли запустілі судини по всій структурі паренхіми. На фоні білкової дистрофії спостерігали активацію елементів МФС, мезенхіми, що призводило до формування несправжніх часточок (рис. 3).

У тварин контрольної та дослідних груп (застосовували Харуфікс+) структура і стан печінки відповідали нормі. Під час аналізу гістоархітектоніки проглядалась добре структурована радіальна, балкова будова часточок із центральною веною посередині, чітко виражені контури клітин. Часточки розділені вираженими сполучнотканинними перегородками. Цитоплазма мала інтенсивне базофільне насичення, ядра з чіткими контурами, округлої форми, з достатнім умістом хроматину (рис. 4). Аналіз описаних вище показників вказує на гепатопротекторні властивості препарату Харуфікс+ і здатність його перешкоджати проникненню в кров'яне русло мікотоксинів із травного каналу.

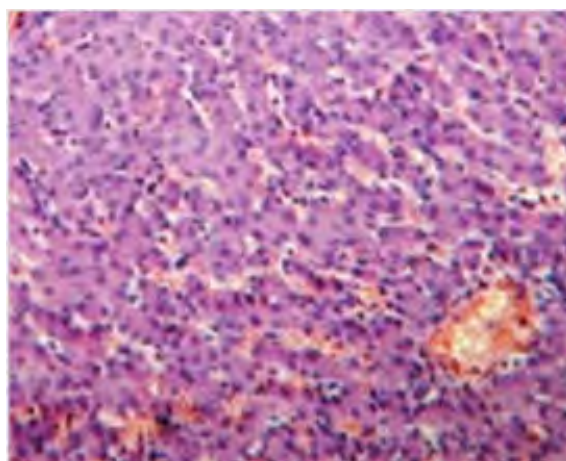


Рис. 1. Гостра застійна гіперемія в печінці. Забарвлення гематоксином та еозином. Збільшення: $\times 400$.

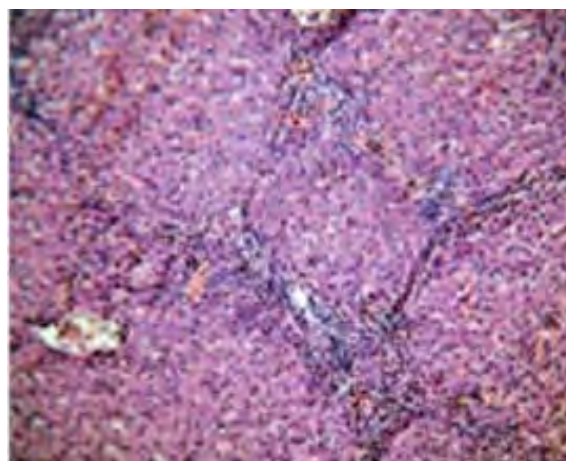

Рис. 2. Клітинна інфільтрація паренхіми печінки та активація елементів МФС і мезенхіми. Забарвлення гематоксином та еозином. Збільшення: $\times 100$.

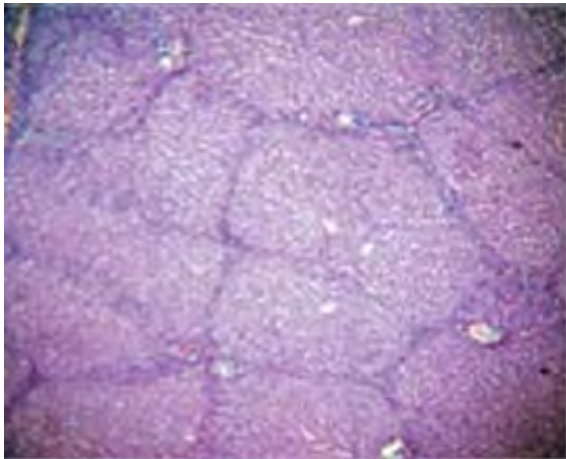


Рис. 3. Формування несправжніх часточок. Забарвлення гематоксилином та еозином. Збільшення: $\times 100$.

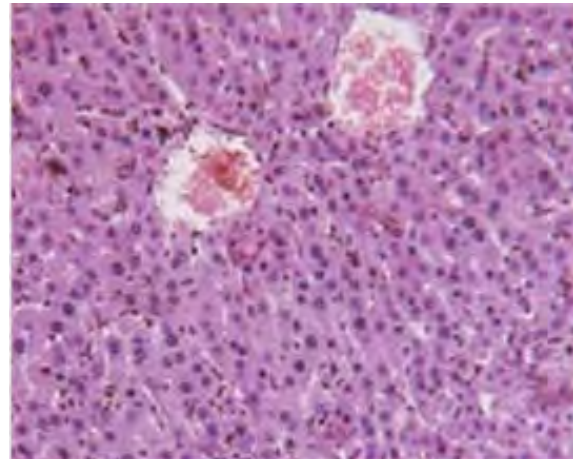
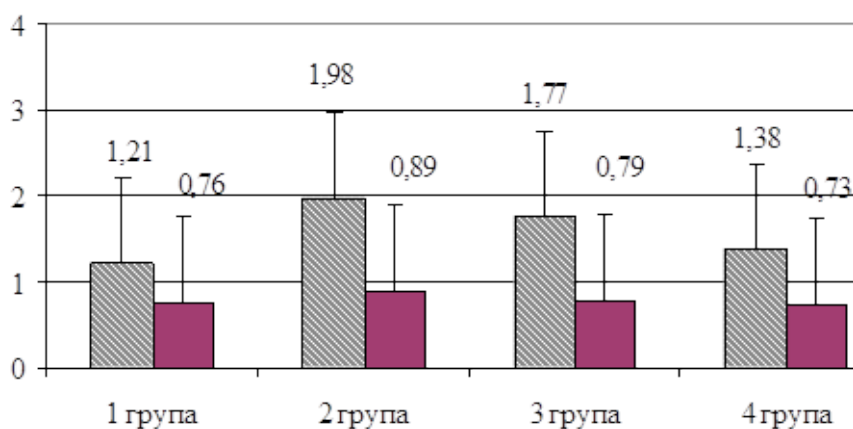


Рис. 4. Структура печінки тварин групи № 3. Забарвлення гематоксилином та еозином. Збільшення: $\times 400$.

Отримані результати гістологічного дослідження підтверджувалися змінами біохімічних показників крові. Зокрема, мікотоксини спричиняли клітинну деструкцію гепатоцитів, зокрема їх цитозольних і мітохондріальних структур, що супроводжувалося посиленою елімінацією АЛАТ у кров, активність якої у поросят другої групи була вірогідно вищою порівняно з поросятами першої і контрольної груп і дорівнювала в середньому $1,98 \pm 0,102$ ммоль/(год \times л) ($p < 0,001$). У тварин першої групи цей показник становив $1,21 \pm 0,05$ ммоль/(год \times л) і суттєво не відрізнявся від відповідної величини в поросят четвертої групи. В третій групі, тварини якої отримували кормову добавку на фоні дії мікотоксинів, відмічали вірогідно вище значення активності аланінової

амінотрансферази в крові порівняно з поросятами групи контролю – $1,77 \pm 0,095$ ($p < 0,01$), проте рівень її був на 10,6 % нижчим за аналогічне значення в другій групі (рис. 5), що свідчить про нівелюючий ефект Харуфіксу+ щодо впливу асоціації мікотоксинів на структуру печінки. Аналізуючи зміни активності іншого індикаторного для печінки ензиму – АсАТ, вірогідної різниці динаміки його значень в розрізі всіх груп не відмічали. Середні показники активності аспарагінової амінотрансферази в сироватці крові поросят дослідних і контрольної груп були в межах 0,73–0,89 ммоль/(год \times л). Середнє значення активності АсАТ в другій дослідній групі було найвищим і на 17,1; 12,6 і 22 % перевищувало показники в першій, третій і четвертій групах відповідно (рис. 5).



Примітки: ** $p < 0,01$; *** $p < 0,001$ порівняно з контролем (група 4).

Рис. 5. Зміни активності ферментів АсАТ і АЛАТ у сироватці крові поросят.

Оцінюючи білоксинтезувальну функцію гепатоцитів, встановили достовірне збільшення вмісту загального протеїну в крові поросят першої і третьої груп, раціон яких включав дослідну кормову добавку. Їхні значення були майже на одному рівні й становили $57,6 \pm 1,26$ і $56,2 \pm 1,51$ г/л, відповідно. В другій групі середнє значення протеїнемії знаходилося на рівні $52,0 \pm 3,76$ г/л і не мало вірогідної різниці з контрольною групою. Слід відмітити, що посилення здатності гепатоцитів до синтезу протеїну під впливом Харуфіксу+ відбувалося, ймовірно, на фоні оптимізації їх альбуміносинтезувальної функції. Про це свідчить відповідне достовірне підвищення концентрації альбумінів у сироватці крові поросят першої і третьої груп. Найвищим уміст альбумінів був у тварин, які поряд з основним раціоном, споживали кормову добавку без контамінації мікотоксинами – $49,8 \pm 0,07$ %, тимчасом у поросят другої групи, корм яких містив токсини мікроскопічних грибів, кількість альбумінів була знижена до $47,5 \pm 1,70$ %, що вірогідно не відрізнялося від показника групи контролю (табл. 1).

Визначення вмісту сечовини в сироватці крові дає можливість оцінити функціональний стан як печінки, так і нирок. У поросят усіх груп цей показник не виходив за межі фізіологічних коливань, проте в другій групі його значення вірогідно ($p < 0,01$) перевищувало рівень тварин контрольної групи і дорівнювало $5,1 \pm 0,15$ ммоль/л. Середнє значення вмісту сечовини в тварин третьої дослідної групи було найнижчим і становило $3,5 \pm 0,21$ ммоль/л (табл. 1).

Подібні зміни відмічали стосовно показника, що відображає функціональний стан нирок – вмісту креатиніну в сироватці крові. Зокрема, найвищим його рівень був в крові поросят, корм яких був контамінований мікотоксинами,

що є свідченням послаблення у них фільтраційної здатності нефронів. У поросят третьої групи, раціон яких також містив токсини мікроскопічних грибів, відповідної нефротоксичної дії не спостерігали, що, напевне, було зумовлене протективною дією складових Харуфіксу+. Уміст креатиніну в крові поросят цієї групи був на рівні тварин контрольної групи і дорівнював $85,0 \pm 4,46$ мкмоль/л.

З метою характеристики функціонального стану печінки доцільним є вивчення ліпідного профілю крові тварин. У процесі експерименту встановили збільшення вмісту загальних ліпідів в крові поросят, корм яких був контамінований мікотоксинами – в другій дослідній групі до $3,80 \pm 0,17$ г/л, в третій – $3,86 \pm 0,44$ г/л. Рівень ліпідемії у тварин першої групи був у 1,3 рази ($p < 0,01$) нижчим за середній показник загальних ліпідів у сироватці крові свиней першої дослідної групи, що свідчить про позитивний вплив кормової добавки на метаболізм ліпідних компонентів крові.

Зростання вмісту загальних ліпідів у тварин другої дослідної групи відбувалось, напевне, через збільшення таких компонентів як загальний холестерол і фракції триацилгліцеролів, середні значення яких дорівнювали відповідно $2,80 \pm 0,230$ і $1,95 \pm 0,100$ ммоль/л і мали статистично значущу різницю порівняно із першою дослідною та контрольною групами (табл. 2). У поросят третьої групи також відмічали підвищення рівнів холестеролу та триацилгліцеролів, проте ці зміни були менш виражені, порівняно з другою групою, що підтверджує позитивний вплив добавки Харуфікс+ на печінковий обмін ліпідів на фоні асоційованого експериментального мікотоксикозу. Між першою та четвертою групами не відмічали вірогідної різниці по зазначених показниках ліпідограма.

Таблиця 1 – Зміни показників протеїнового метаболізму в поросят

Показник	Група			
	1	2	3	4
Загальний протеїн, г/л	55,2–59,5 $57,6 \pm 1,26^{***}$	47,8–59,5 $52,0 \pm 3,76$	53,4–58,6 $56,2 \pm 1,51^{***}$	46,5–48,3 $47,6 \pm 0,56$
Альбуміни, %	49,7–49,9 $49,8 \pm 0,07^{***}$	44,2–49,8 $47,5 \pm 1,70$	47,1–49,1 $48,0 \pm 0,58^{**}$	46,7–47,8 $47,1 \pm 0,35$
Сечовина, ммоль/л	3,5–5,2 $4,4 \pm 0,49$	4,8–5,3 $5,1 \pm 0,15^{**}$	3,1–3,8 $3,5 \pm 0,21$	3,5–4,4 $4,0 \pm 0,26$
Креатинін, мкмоль/л	85,0–94,0 $89,0 \pm 2,65$	105,5–108,4 $106,5 \pm 0,97^{***}$	76,2–90,8 $85,0 \pm 4,46$	64,5–96,7 $86,0 \pm 10,7$

Примітки: ** $p < 0,01$; *** $p < 0,001$ порівняно з контролем (група 4).

Таблиця 2 – Зміни показників ліпідного обміну в поросят

Показник	Група			
	1	2	3	4
Загальні ліпіди, г/л	2,54–3,27 2,90±0,23	3,57–4,12 3,80±0,17^^	2,98–4,36 3,86±0,44	2,10–4,78 3,75±0,83
Холестерол, ммоль/л	1,54–2,23 1,80±0,200	2,56–3,27 2,80±0,230^^***	1,85–2,43 2,14±0,167	1,64–1,98 1,79±0,099
Триацилгліцероли, ммоль/л	0,56–1,15 0,85±0,170	1,84–2,15 1,95±0,100^^^*	1,58–2,31 1,91±0,213^^*	0,28–1,64 0,93±0,394

Примітки: * – $p < 0,05$; *** – $p < 0,001$ порівняно з контролем (група 4).

^^ – $p < 0,01$; ^^ – $p < 0,001$ порівняно з першою групою.

Отже, використання кормової добавки Харуфікс+ забезпечує гепато- і нефропротекторний вплив за асоційованого експериментального мікотоксикозу в поросят після відлучення.

Результати проведеного дослідження підтверджують високу токсичність асоційованого впливу мікотоксинів на організм поросят, що виявляється глибокими структурно-функціональними змінами печінки та нирок, а також демонструють виражену захисну ефективність кормової добавки на основі органічних компонентів Харуфікс+. Сучасні глобальні опитування підтверджують, що забруднення кормів кількома видами мікотоксинів одночасно є правилом, а не винятком, причому більш поширеними є комбінації дезоксиніваленолу (DON), фумонізину та зеараленону (ZEN) [24]. Такий поєднаний вплив часто призводить до адитивних або синергічних токсичних ефектів, що значно погіршує стан здоров'я свиней навіть за низьких концентрацій токсинів [10, 25, 26].

М. Smith зі співавт. описують інші комбінації мікотоксинів у свиней, які включали DON + ніваленол (NIV), DON + T-2 та DON + фумонізину B1 (FB1) [27]. Дослідження на клітинних лініях кишкового епітелію свиней свідчили, що поєднання деяких мікотоксинів із DON синергічно підсилює їхній токсичний ефект.

У поросят другої групи, які отримували контамінований корм без кормової добавки, за результатами гістологічного дослідження виявили ознаки гострого запалення та розвиток дегенеративних змін у печінці: застійної гіперемії, білкової зернистої дистрофії та інфільтрацію паренхіми нейтрофілами й лімфоцитами. Подібні патоморфологічні зміни описуються в дослідженнях М. Quiroga зі співавт. щодо впливу T-2 токсину та фумонізину на організм свиней, в яких реєстрували

дистрофію гепатоцитів, некробіози та порушення цілісності клітинних мембран [28]. Фумонізину, зокрема, специфічно пригнічують фермент церамідсинтазу, що призводить до накопичення сфінгоїдних основ, зумовлюючи десквамацію епітелію та цитотоксичність [29, 30].

Окрім зазначених вище токсичних ефектів, дезоксиніваленол може послаблювати функцію печінки та нирок [31, 32]. Передпубертатні свинки, яких годували раціонами, контамінованими DON (2,1–9,57 мг/кг) і ZEA (0,004–0,358 мг/кг), демонстрували виснаження запасів глікогену в гепатоцитах та розширення міжчасточкової сполучної тканини печінки, а також гемосидероз у селезінці [33]. Застосування добавки Харуфікс+ дозволило зберегти оптимальну гістоархітектоніку печінки поросят третьої дослідної групи. Це узгоджується з даними Р. Ногку зі співавт. про те, що використання очищених бентонітів нового покоління є безпечним для паренхіми печінки та не зумовлює токсичних ефектів [34].

Підвищення активності АлАТ в крові тварин другої групи свідчило про руйнування цитозольних структур гепатоцитів під дією токсинів. Зростання значень АлАТ і АсАТ є специфічним маркером пошкодження мембран клітин за мікотоксикозів, що підтверджується дослідженнями іноземних авторів щодо впливу T-2 токсину та фумонізину на гомеостаз поросят [35]. Наші дослідження довели, що включення до раціону поросят Харуфіксу+ сприяло зниженню активності АлАТ в крові на 10,6 %, що вказує на стабілізацію мембранних структур гепатоцитів. Подібний ефект нормалізації сироваткових профілів ензимів спостерігався впродовж використання високоякісних сорбентів на основі глини у поросят після відлучення [36].

Мікотоксини, зокрема Т-2 токсин та афлатоксини, відомі своєю здатністю інгібувати синтез білка та ДНК [37, 38]. У нашому дослідженні це проявилось тенденцією до зниження рівня загального протеїну та альбумінів у сироватці крові тварин другої групи. Розвиток гіпоальбумінемії за Т-2 токсикозу пов'язують із дефіцитом амінокислот та порушенням білоксинтезувальної функції печінки [28]. Отримані результати дослідження біохімічного профілю поросят свідчили про те, що застосування кормової добавки на основі маннанолігосахаридів вірогідно підвищувало рівень протеїнемії та оптимізувало альбуміносинтезувальну функцію на фоні комплексного впливу мікотоксинів.

Підвищення рівнів сечовини та креатиніну в крові тварин другої групи свідчило про розвиток запальних процесів у нирках та зниження фільтраційної здатності нефронів. Це підтверджує відому нефротоксичність охратоксину А та фумонізинів, які спричиняють дегенерацію епітелію каналців та набряк інтерстицію [50]. Охратоксин А є особливо небезпечним через тривалий період напіввиведення та здатність накопичуватися в тканинах нирок, зумовлюючи хронічні патології саме у свиней [36, 18]. В третій дослідній групі з додаванням Харуфіксу+ показники креатиніну та сечовини залишалися на рівні контрольних значень, що доводить ефективну нефропротекторну дію добавки. Подібні результати щодо зниження залишків мікотоксинів у нирках та нормалізації функціональних маркерів було отримано за використання багатокомпонентних детоксикуючих агентів у свиней [25, 51–53].

Порушення ліпідного метаболізму в другій дослідній групі, яке характеризувалося зростанням умісту холестеролу та триацилгліцеролів, узгоджується з даними про метаболічні розлади та стеатоз, які провокуються афлатоксином В1, охратоксином А та Т-2 токсином [39]. Посилаючись на ґрунтовний системний аналіз низки літературних джерел, Т. Heikkinen зі співавт. зробили висновок, що вплив мікотоксинів на порушення метаболізму ліпідів залежить від типу годівлі. Зокрема, за надлишкової енергетичної годівлі, яка спричинювала розвиток ожиріння, в 14 дослідженнях *in vivo* із 24 повідомлялося про зниження рівня ліпідів у крові тварин або їхніх компонентів [40–43], тимчасом підвищення було зафіксовано лише в одному дослідженні [44]. За стандартної дієти підвищення ліпідних показників відмічено в двох дослідженнях [45, 46], тимчасом у трьох дослідженнях

змін параметрів ліпідного метаболізму не спостерігалось [41, 47, 48]. За результатами наших досліджень, Харуфікс+ позитивно впливав на печінковий обмін ліпідів, зменшуючи рівень гіперліпідемії. Це підтверджує здатність сучасних кормових добавок не лише зв'язувати токсини, а й опосередковано підтримувати ліпідний метаболізм [10, 49].

Ефективність кормової добавки Харуфікс+ базується на наявності в її складі органічного комплексу з двох складових – мінеральної та органічної. Мінеральна представлена алюмосилікатами й каолінітами, органічна – комплексом маннанолігосахаридів і бета-глюкану. Маннанолігосахариди – це біологічно активні речовини, які зазвичай отримують із клітинної стінки дріжджів *Saccharomyces cerevisiae*. Завдяки комплексній поліфункціональній структурі вони здатні ефективно виводити як полярні, так і неполярні мікотоксини, стимулюючи природний імунітет. Зв'язуючи на своїй поверхні патогенні бактерії, Харуфікс+ перешкоджає їх розмноженню в шлунково-кишковому тракті, у такий спосіб поліпшуючи процеси травлення та засвоєння поживних речовин. Бета-глюкан у складі препарату покращує роботу шлунково-кишкового тракту, активує фагоцитарну функцію макрофагів, місцевий імунітет, забезпечуючи захист організму від бактерій і вірусів. Водночас, оптимізується системна резистентність, відновлюючи імунний гомеостаз та попереджаючи імуносупресивну дію мікотоксинів.

Іноземні дослідження підтверджують, що за використання сучасних бентонітових глин відсутній негативний вплив на обмін мінеральних речовин, що покращує середньодобовий приріст маси тіла і конверсію корму [34]. Важливо, що під час застосування добавки Харуфікс+ без контамінації корму мікотоксинами, у поросят першої групи не спостерігалось негативного впливу на обмін речовин, а навпаки, було зафіксовано найвищий рівень альбумінів, що вказує на безпечність та потенційне стимулювання процесів травлення.

Отже, кормова добавка Харуфікс+ демонструє комплексні гепато- та нефропротекторні властивості, ефективно мінімізуючи негативні наслідки асоційованого мікотоксикозу в поросят після відлучення. Використання подібних інтегрованих рішень є критично важливим для забезпечення продуктивності свинарства в умовах зростаючого світового ризику контамінації кормів мікотоксинами [7].

Висновки. 1. У процесі експерименту підтверджено високу гепатотоксичність поєднаної дії Т-2 токсину, фумонізіну В1, вомітоксину та пеніцилової кислоти в дозах 0,1; 0,5; 0,1 і 1 мг/кг відповідно, що проявлялось розвитком гострої застійної гіперемії, білкової зернистої дистрофії гепатоцитів, запальною інфільтрацією паренхіми печінки та формуванням ознак початкового етапу цирозу. Про суттєву деструкцію клітинних структур свідчило вірогідне зростання активності АлАТ у сироватці крові поросят третьої групи до 1,98 ммоль/(год×л).

2. Комплексна кормова добавка Харуфікс+ має виражені гепатопротекторні властивості, забезпечуючи стабільне збереження гістоархітектоники печінки. У тварин, які отримували добавку на фоні дії токсинів, відмічали впорядковану балкову будову часточок та інтенсивне базофільне насичення цитоплазми гепатоцитів, активність АлАТ у сироватці крові поросят третьої дослідної групи була на 10,6 % нижчою порівняно з групою без детоксиканта.

3. Застосування Харуфіксу+ оптимізувало метаболічні процеси, зокрема протеїновий та ліпідний обмін: встановлено вірогідне збільшення вмісту загального протеїну (до 56,2–57,6 г/л) та альбумінів, а також здатність добавки стримувати зростання рівнів загальних ліпідів, холестеролу та триацилгліцеролів, що доводить позитивний вплив препарату на альбуміно- та ліпідосинтезувальну функцію печінки навіть в умовах токсичного навантаження.

4. Встановлено нефропротекторний ефект та високу детоксикаційну здатність добавки. Харуфікс+ ефективно запобігав зниженню фільтраційної функції нефронів, утримуючи рівні сечовини (3,5 ммоль/л) та креатиніну (85,0 мкмоль/л) у межах фізіологічних величин. Дія його полягає у перешкоджанні проникненню мікотоксинів із травного каналу в кров, забезпечуючи підтримання оптимального гомеостазу в організмі поросят після відлучення.

Відомості про конфлікт інтересів. Автори заявляють про відсутність конфлікту інтересів. Н.В. Вовкотруб зробила аналіз отриманих результатів; А.Ю. Мельник провів біохімічне дослідження крові; О.В. Чуб розробив дизайн і наукову концепцію дослідження, організував проведення польових експериментальних досліджень; О.В. Піддубняк зробила пошук наукової літератури, її аналіз; М.Я. Тишківський організував відбір зразків для біохімічного та гістологічного дослідження;

А.В. Андрійчук надав консультативну підтримку з питань поширення мікотоксикозів у свинарстві, оформив розділ по обговоренню та висновки до статті.

REFERENCES

1. Eshelli, M., Qader, M.M., Jambi, E.J., Hursthouse, A.S., Rateb, M.E. (2018). Current status and future opportunities of omics tools in mycotoxin research. *Toxins*, 10, 433 p. DOI:10.3390/toxins10110433.
2. Peles, F., Sipos, P., Gyori, Z., Pfliegler, W.P., Giacometti, F., Serraino, A., Pagliuca, G., Gazzotti, T., Pócsi, I. (2019). Adverse effects, transformation and channeling of aflatoxins into food raw materials in livestock. *Frontiers in Microbiology*, 10, pp. 1–26. DOI:10.3389/fmicb.2019.02861.
3. Buszewska-Forajta, M. (2020). Mycotoxins, invisible danger of feedstuff with toxic effect on animals. *Toxicology*, 182, pp. 34–53. DOI:10.1016/j.toxicology.2020.04.10.
4. Eskola, M., Kos, G., Elliott, C.T., Hajšlová, J., Mayar, S., Krska, R. (2020). Worldwide contamination of food-crops with mycotoxins: Validity of the widely cited 'FAO estimate' of 25%. *Critical Reviews in Food Science and Nutrition*, 60, pp. 2773–2789. DOI:10.1080/10408398.2019.1658570.
5. FAO. (2001). *Manual on the Application of the HACCP System in Mycotoxin Prevention and Control*. FAO: Rome, Italy.
6. FAO/WHO Codex Alimentarius. Code of Practice for the Prevention and Reduction of Mycotoxin Contamination in Cereals (CAC/RCP 51-2003). Adopted 2003. Revised 2014. 2014. Available at: http://www.fao.org/fao-who-codexalimentarius/sh-proxy/en/?lnk=1&url=https%253A%252F%252Fworkspace.fao.org%252Fsites%252Fcodex%252Fstandards%252FCXC%2B51-2003%252FCXC_051e.pdf (accessed on 18 June 2021).
7. Gruber-Dorninger, C., Jenkins, T., Schatzmayr, G. (2019). Global mycotoxin occurrence in feed: a ten-year survey. *Toxins (Basel)*, 11 (7), 375 p. DOI:10.3390/toxins11070375.
8. Veldman, B. (2004). Mycotoxins in the animal production chain. In *meeting the mycotoxin menace*. Wageningen Academic Publishers: Wageningen, The Netherlands, pp. 275–280.
9. Schatzmayr, G., Zehner, F., Taubel, M., Schatzmayr, D., Klimitsch, A., Loibner, A.P., Binder, E.M. (2006). Microbiologicals for deactivating mycotoxins. *Molecular Nutrition and Food Research*, 50, pp. 543–551. DOI:10.1002/mnfr.200500181.
10. Fumagalli, F., Ottoboni, M., Pinotti, L., Cheli, F. (2021). Integrated mycotoxin management system in the feed supply chain: innovative approaches. *Toxins*, 13, 572 p. DOI:10.3390/toxins13080572.
11. Richard, J.L. (2007). Some major mycotoxins and their mycotoxicoses: An overview. *International Journal of Food Microbiology*, 119, pp. 3–10. DOI:10.1016/j.ijfoodmicro.2007.07.019
12. Goyarts, T., Danicke, S., Rothkotter, H.J., Spilke, J., Tiemann, U., Schollenberger, M. (2005).

- On the effects of a chronic deoxynivalenol intoxication on performance, haematological and serum parameters of pigs when diets are offered either for ad libitum consumption or fed restrictively. *Journal of Veterinary Medicine*, 52, pp. 305–314. DOI:10.1111/j.1439-0442.2005.00734.x
13. Meissonnier, G.M., Pinton, P., Laffitte, J., Cossalter, A., Gong, Y.Y., Wild, C.P., Bertin, G., Galtier, P., Oswald, I.P. (2008). Immunotoxicity of aflatoxin B1: Impairment of the cell-mediated response to vaccine antigen and modulation of cytokine expression. *Toxicology and Applied Pharmacology*, 231, pp. 142–149. DOI:10.1016/j.taap.2008.04.004
14. Chaytor, A.C., See, M.T., Hansen, J.A., de Souza, A.L.P., Middleton, T.F., Kim, S.W. (2011). Effects of chronic exposure of diets with reduced concentrations of aflatoxin and deoxynivalenol on growth and immune status of pigs. *Journal of Animal Science*, 89, pp. 124–135. DOI:10.2527/jas.2010-3005
15. Council for Agricultural Science and Technology. (2003). *Mycotoxins: Risks in Plant, Animal, and Human Systems, Task Force Report*. Council for Agricultural Science and Technology: Ames, IA, USA, no. 139.
16. Miazzo, R., Peralta, M.F., Magnoli, C., Salvano, M., Ferrero, S., Chiacchiera, S.M., Carvalho, E.C.Q., Rosa, C.A.R., Dalcerro, A. (2005). Efficacy of sodium bentonite as a detoxifier of broiler feed contaminated with aflatoxin and fumonisin. *Poultry Science*, 84, pp. 1–8. DOI:10.1093/ps/84.1.1
17. Kępińska-Pacelik, J., Biel, W. (2021). Alimentary risk of mycotoxins for humans and animals. *Toxins*, 13, 822 p. DOI:10.3390/toxins13110822.
18. Ráduly, Z., Szabó, A., Mézes, M., Balatoni, I., Price, R.G., Dockrell, M.E., Pócsi, I., Csernoch, L. (2023). New perspectives in application of kidney biomarkers in mycotoxin induced nephrotoxicity, with a particular focus on domestic pigs. *Frontiers in Microbiology*, 14. DOI:10.3389/fmicb.2023.108581.
19. Kihal, A., Rodríguez-Prado, M., Calsamiglia, S. (2022). The efficacy of mycotoxin binders to control mycotoxins in feeds and the potential risk of interactions with nutrient: a review. *Journal of Animal Science*, 100 (11), 328p. DOI:10.1093/jas/skac328.
20. Singh, R., Saini, A. (2020). Effect of Diatomaceous Earth (DE) to Ameliorate Adverse Effects of Aflatoxin B 1 on In Vitro Rumen Fermentation of a Buffalo Diet. *Veterinary Research International*, 18 (2), pp. 154–159.
21. Van der Peet-Schwering, C.M.C., Jansman, A.J.M., Smidt, H., Yoon, I. (2007). Effects of yeast culture on performance, gut integrity, and blood cell composition of weanling pigs. *Journal of Animal Science*, 85, pp. 3099–3109. DOI:10.2527/jas.2007-0110
22. Huwig, A., Freimund, S., Kappeli, O., Dutler, H. (2001). Mycotoxin detoxification of animal feed by different absorbents. *Toxicology Letters*, 122, pp. 179–188. DOI:10.1016/s0378-4274(01)00360-5
23. Chaytor, A.C., Hansen, J.A., van Heugten, E., See, M.T., Kim, S.W. (2011). Occurrence and decontamination of mycotoxins in swine feed. *Asian-Australasian Journal of Animal Sciences*, 24, pp. 723–738. DOI:10.5713/ajas.2011.10358
24. Holanda, D.M., Kim, S.W. (2021). Mycotoxin occurrence, toxicity, and detoxifying agents in pig production with an emphasis on deoxynivalenol. *Toxins*, 13, 171 p. DOI:10.3390/toxins13020171.
25. Tassis, P., Pierron, A., Kauffold, J. (2025). Editorial: Mycotoxins in pig feed: health risks, reproductive impacts, and diagnostic innovations. *Frontiers in Veterinary Science*, 12. DOI:10.3389/fvets.2025.1675111.
26. Malczak, I., Gajda, A., Jedziniak, P. (2025). Deoxynivalenol and pigs: review of harmful effect of Mycotoxin on swine health. *Porcine Health Management*, 11, 27 p. DOI:10.1186/s40813-025-00441-w.
27. Smith, M.C., Madec, S., Coton, E., Hymery, N. (2016). Natural co-occurrence of mycotoxins in foods and feeds and their in vitro combined toxicological effects. *Toxins*, 8, 94 p. DOI:10.3390/toxins8040094
28. Quiroga, M.A., Risso, M.A., Perfumo, C.J. (2009). T-2 mycotoxin intoxication in piglets: a systematic pathological approach and apoptotic immunohistochemical studies. *Brazilian Journal of Veterinary Pathology*, 2 (1), pp. 16–22. DOI:10.24070/bjvp.1983-0246.002004.
29. Riley, R.T., Merrill, A.H. (2019). Ceramide synthase inhibition by fumonisin: a perfect storm of perturbed sphingolipid metabolism, signaling, and disease. *Journal of Lipid Research*, 60 (7), pp. 1183–1189. DOI:10.1194/jlr.S093815.
30. Enongene, E.N., Sharma, R.P., Bhandari, N., Miller, J.D., Meredith, F.I., Voss, K.A., Riley, R.T. (2002). Persistence and reversibility of the elevation in free sphingoid bases induced by fumonisin inhibition of ceramide synthase. *Toxicological Sciences*, 67, pp. 173–181. DOI:10.1093/toxsci/67.2.173.
31. Weaver, A.C., See, M.T., Kim, S.W. (2014). Protective effect of two yeast based feed additives on pigs chronically exposed to deoxynivalenol and zearalenone. *Toxins*, 6, pp. 3336–3353. DOI:10.3390/toxins6123336.
32. Gerez, J.R., Pinton, P., Callu, P., Grosjean, F., Oswald, I.P., Bracarense, A.P.F. (2015). Deoxynivalenol alone or in combination with nivalenol and zearalenone induce systemic histological changes in pigs. *Experimental and Toxicologic Pathology*, 67, pp. 89–98. DOI:10.1016/j.etp.2014.10.001.
33. Tiemann, U., Brüssow, K.P., Küchenmeister, U., Jonas L., Kohlschein, P., Pöhland, R., Dänicke, S. (2006). Influence of diets with cereal grains contaminated by graded levels of two Fusarium toxins on selected enzymatic and histological parameters of liver in gilts. *Food and Chemical Toxicology*, 44 (8), pp. 1228–1235. DOI:10.1016/j.fct.2006.01.021.
34. Horvák, P., Nevrkla, P., Kopec, T., Bano, I., Skoric, M., Skladanka, J., Skalickova, S. (2022). Is a new generation of mycotoxin clay adsorbents safe in a pig's diet? *Porcine Health Management*, 8, 31 p. DOI:10.1186/s40813-022-00275-w.
35. Zeebone, Y.Y., Bóta, B., Halas, V., Libisch, B., Olsz, F., Papp, P., Keresztény, T., Gerócs, A., Ali, O.,

- Kovács, M., Szabó, A. (2023). Gut-faecal microbial and health-marker response to dietary fumonisins in weaned pigs. *Toxins*, 15 (5), 328 p. DOI:10.3390/toxins15050328.
36. Weaver, A., Hansen, J., Heugten, E., See, M., Kim, S. (2011). Occurrence and decontamination of mycotoxins in swine feed. *Asian-Australasian Journal of Animal Sciences*, 24, pp. 723–738. DOI:10.5713/ajas.2011.10358.
37. Bin-Umer, M.A., McLaughlin, J.E., Basu, D., McCormick, S., Tumer, N.E. (2011). Trichothecene mycotoxins inhibit mitochondrial translation implication for the mechanism of toxicity. *Toxins*, 3 (12), pp. 1484–1501. DOI:10.3390/toxins3121484.
38. Hamid, A.S., Tesfamariam, I.G., Zhang, Y., Zhang, Z.G. (2013). Aflatoxin B1-induced hepatocellular carcinoma in developing countries: geographical distribution, mechanism of action and prevention. *Oncology letters*, 5, pp. 1087–1092. DOI:10.3892/ol.2013.1169
39. Heikkinen, T., Küblbeck, J., Rysä, J. (2025). Metabolic disruption by mycotoxins: focus on metabolic endpoints steatosis, adipogenesis and glucose metabolism in vivo and in vitro. *Archives of Toxicology*, 99, pp. 1749–1767. DOI:10.1007/s00204-025-03957-w.
40. Xu, Z., Liu, D., Liu, D., Ren, X., Liu, H., Qi, G., Zhou, Y., Wu, C., Zhu, K., Zou, Z., Yuan, J., Lin, W., Guo, P. (2022). Equisetin is an anti-obesity candidate through targeting 11 β -HSD1. *Acta Pharmaceutica Sinica B*, 12, pp. 2358–2373. DOI:10.1016/j.apsb.2022.01.006.
41. Dopavogui, L., Régnier, M., Polizzi, A., Ponchon, Q., Smati, S., Klement, W., Lasserre, F., Lukowicz, C., Lippi, Y., Fougerat, A., Bertrand-Michel, J., Naylies, C., Canlet, C., Debrauwer, L., Rousseau-Bacquié, E., Gamet-Payrastra, L., Dauriat, C., Casas, J., Croubels, S., De Baere, S., Burger, H.M., Chassaing, B., Ellero-Simatos, S., Guilhou, H., Oswald, I.P., Loiseau, N. (2023). Obesity promotes fumonisin B1 hepatotoxicity. *Science of the Total Environment*, 15, 891 p. DOI:10.1016/j.scitotenv.2023.164436.
42. Fang, J.Y., Huang, T.H., Chen, W.J., Aljuffali, I.A., Hsu, C.Y. (2022). Rhubarb hydroxyanthraquinones act as antiobesity agents to inhibit adipogenesis and enhance lipolysis. *Biomedicine and Pharmacotherapy*, 146. DOI:10.1016/j.biopha.2021.112497.
43. Shen, C., Pan, Z., Wu, S., Zheng, M., Zhong, C., Xin, X., Lan, S., Zhu, Z., Liu, M., Wu, H., Huang, Q., Zhang, J., Liu, Z., Si, Y., Tu, H., Deng, Z., Yu, Y., Liu, H., Zhong, Y., Guo, J., Cai, J., Xian, S. (2021). Emodin palliates high-fat diet induced nonalcoholic fatty liver disease in mice via activating the farnesoid X receptor pathway. *Journal of Ethnopharmacology*, 28, 279 p. DOI:10.1016/j.jep.2021.114340.
44. Wang, J., Qu, J., Liu, S., Li, X., Zhu, Y., Liu, X., Yi, J., Yuan, Z., Huang, P., Yin, Y., Wen, L., Wu, J. (2023). Tannic acid ameliorates systemic glucose and lipid metabolic impairment induced by low-dose T-2 toxin exposure. *Journal of Agricultural and Food Chemistry*, 71 (33), pp. 12574–12586. DOI:10.1021/acs.jafc.3c02934.
45. Barbouche, R., Gaigé, S., Airault, C., Poirrot, K., Dallaporta, M., Troadec, J.D., Abysique, A. (2020). The food contaminant deoxynivalenol provokes metabolic impairments resulting in non alcoholic fatty liver (NAFL) in mice. *Scientific Reports*, 10 (1), 12072 p. DOI:10.1038/s41598-020-68712-w.
46. Zong, Q., Qu, H., Zhao, Y., Liu, H., Wu, S., Wang, S., Bao, W., Cai, D. (2022). Sodium butyrate alleviates deoxynivalenol-induced hepatic cholesterol metabolic dysfunction via ROR γ -mediated histone acetylation modification in weaning piglets. *Journal of Animal Science and Biotechnology*, 13, 33 p. DOI:10.1186/s40104-022-00793-1.
47. Alisi, A., Pastore, A., Ceccarelli, S., Panera, N., Gnani, D., Bruscalupi, G., Massimi, M., Tozzi, G., Piemonte, F., Nobili, V. (2012). Emodin prevents intrahepatic fat accumulation, inflammation and redox status imbalance during diet-induced hepatosteatosis in rats. *International Journal of Molecular Sciences*, 13, pp. 2276–2289. DOI:10.3390/ijms13022276.
48. Yu, F., Yu, N., Peng J., Zhao, Y., Zhang, L., Wang, X., Xu, X., Zhou, J., Wang, F. (2021). Emodin inhibits lipid accumulation and inflammation in adipose tissue of high-fat diet-fed mice by inducing M2 polarization of adipose tissue macrophages. *The FASEB Journal*, 35 (7). DOI:10.1096/fj.202100157RR.
49. Kobayashi-Hattori, K., Amuzie, C.J., Flannery, B.M., Pestka, J.J. (2011). Body composition and hormonal effects following exposure to mycotoxin deoxynivalenol in the high-fat diet-induced obese mouse. *Molecular Nutrition and Food Research*, 55, pp. 1070–1078. DOI:10.1002/mnfr.201000640.
50. Ráduly, Z., Price, R.G., Dockrell, M.E.C., Csernoch, L., Pócsi, I. (2021). Urinary biomarkers of mycotoxin induced nephrotoxicity – current status and expected future trends. *Toxins*, 13, 848 p. DOI:10.3390/toxins13120848.
51. Raj, J., Tassis, P., Männer, K., Farkaš, H., Jakovčević, Z., Vasiljević, M. (2025). Effects of a multicomponent mycotoxin detoxifying agent on health and performance of weaned pigs under combined dietary exposure to deoxynivalenol (DON) and zearalenone (ZEN). *Toxins*, 17, 146 p. DOI:10.3390/toxins17030146.
52. Papatsiros, V.G., Eliopoulos, C., Voulgarakis, N., Arapoglou, D., Riahi, I., Sadurní, M., Papanstantinou, G.I. (2023). Effects of a multi-component mycotoxin-detoxifying agent on oxidative stress, health and performance of sows. *Toxins*, 15, 580 p. DOI:10.3390/toxins15090580.
53. Brezvnyn, O., Rudyk, G., Guta, Z. (2018). Influence of HammecoTox and Zeolitis on morphological and biochemical indicators of rat's blood under conditions of experimental fumonisin toxicosis. *Ukrainian Journal of Veterinary and Agricultural Sciences*, 1 (1), pp. 23–29. DOI:10.32718/ujvas1-1.04.

Effect of the feed additive Harufix+ on the liver and kidneys' morpho-functional status in pigs with mycotoxicosis

Vovkotrub N., Melnyk A., Chub O., Piddubnyak O., Tyshkivsky M., Andriychuk A.

The article presents the results of a comprehensive study on the hepatoprotective and nephroprotective efficacy of the feed additive Harufix+ under conditions of associated experimental mycotoxicosis in weaned piglets. The problem of the combined effects of mycotoxins is highly relevant, as it leads to profound destructive changes in organs, which was confirmed by the conducted analysis. As a result of the toxicobiological action of a combination of mycotoxins (T-2 toxin at a concentration of 0,1 mg/kg, fumonisin B1 – 0,5 mg/kg, vomitoxin (DON) – 0,1 mg/kg, penicillic acid – 1 mg/kg), a complex pathological process developed in piglets.

It was established that the consumption of contaminated feed without the use of a detoxifying agent led to the development of acute congestive hyperemia, protein granular degeneration of hepatocytes, karyorrhexis, and uneven infiltration of the liver parenchyma by inflammatory cells. In some animals, signs of the initial stage of atrophic cirrhosis with the formation of pseudolobules were observed. Histological alterations correlated with biochemical changes in the blood: a significant increase in ALT activity up to 1,98 mmol/(h×L) was noted, indicating destruction of cytosolic cellular structures, as well as disturbances in the lipid profile (increased cholesterol and triacylglycerol levels). Nephrotoxic effects manifested as a decrease in the filtration capacity of nephrons,

which was confirmed by elevated levels of urea and creatinine in the blood serum of piglets in the third group.

It was proven that the inclusion of Harufix+ in the diet made it possible to preserve the optimal histoarchitecture of the liver: a clear radial structure of the lobules was observed, and the cytoplasm of hepatocytes showed intense basophilic staining. The use of the preparation resulted in a 10,6 % decrease in ALT activity compared to the group without the detoxifying agent, indicating stabilization of cell membranes. Particular attention was paid to the ability of Harufix+ to optimize the protein-synthesizing function of hepatocytes, which was reflected in a significant increase in total protein levels (up to 56,2 g/L) and albumins. Lipid metabolism parameters in the group receiving the additive were more stable, and the functional state of the kidneys remained within normal limits, indicating a pronounced nephroprotective effect.

It was concluded that Harufix+ effectively prevents the penetration of mycotoxins from the gastrointestinal tract into the bloodstream, neutralizes their cytotoxic effects, and helps maintain metabolic homeostasis in piglets. The scientific novelty of the results lies in confirming the complex protective effect of an additive based on organic mannanoligosaccharides on the structure and function of internal organs under conditions of multitoxicosis.

Keywords: piglets, associated mycotoxicosis, liver, kidneys, hepatotoxic effect, nephroprotective effect, histological changes, blood biochemical parameters, detoxification.



Copyright: Вовкотруб Н.В. та ін. © This is an open-access article distributed under the terms of the Creative Commons Attribution License, which permits unrestricted use, distribution, and reproduction in any medium, provided the original author and source are credited.



ORCID iD:

Вовкотруб Н.В.

<https://orcid.org/0000-0003-3297-454X>

Мельник А.Ю.

<https://orcid.org/0000-0001-9129-4814>

Чуб О.В.

<https://orcid.org/0000-0002-6049-1206>

Піддубняк О.В.

<https://orcid.org/0000-0001-9071-2041>

Тишківський М.Я.

<https://orcid.org/0000-0003-0826-5276>

Андрійчук А.В.

<https://orcid.org/0000-0001-9144-5272>